Ersatzmaterialien im Vergleich zu autologen Transplantaten

Ridge Preservation für minimal-invasiven Volumenerhalt mit maximiertem Weichgewebsergebnis

Bei einem stark parodontal geschädigten Oberkieferfrontzahn mit einem massiven vestibulären Knochen- und Weichgewebsdefekt, der als nicht erhaltungswürdig einzustufen ist, stellt sich eine ästhetisch und funktionell gut geplante Implantation oft als einzig zielführend dar. Allerdings sind bei der Größe der Defekte nach Extraktion augmentative Maßnahmen zwingend erforderlich.

Dr. Thomas Barth

Juliane Siegner

Einleitung

Bei Spontanheilung der Extraktionsalveole ist meist mit einem massiven Knochenverlust zu rechnen (Ashman 2000; Barone et al. 2008; Lekovic et al. 1998; Lekovic et al. 1997; Schropp et al. 2003). Während intakte Alveolen zum Teil sofort oder verzögert mit Implantaten und begleitend augmentativ versorgt werden können, scheidet diese Option bei stark kompromittierten Alveolen aus (Funato 2007). Hier müssen präimplantologisch regenerativ ein ausreichendes Knochenlager und ein kammdeckendes Weichgewebsangebot geschaffen werden, um die Voraussetzungen für eine ästhetisch ansprechende und funktionell einwandfreie Implantatversorgung zu schaffen.

Durch funktionell geeigneten Knochenersatz wie *Geistlich Bio-Oss* Collagen *(GBOC)* kann das koronale Knochenniveau weitgehend erhalten respektive angeglichen werden (Araujo et al. 2008; Araujo und Lindhe 2009; Araujo et al. 2014). (Ciobans 2013). Untersuchungen bestätigen, dass durch *GBOC* eine erhöhte Knochenablagerung im Vergleich zu reiner Membrantechnik zu finden ist. Die Autoren erklären dies durch eine deutlich geringere Osteoklastenanzahl in den Alveolen. Weiterhin unterstützt das Material Aufbau und Erhalt der Weichgewebskontur (Ackermann 2009; Jung et al. 2013).

Bei Defekten der Alveolenwand sollte zur Abdeckung der Extraktionswunde zusätzlich eine gewebeverträgliche Membran wie *Geistlich Bio-Gide (GBG)* zum Schutz vor schnell einwachsenden Mesenchymzellen genutzt werden (Weng 2011). Obwohl laut

Foto: shutterstock.com/dizzdergunov

Abb. 1: Klinische Ausgangssituation des nicht erhaltungswürdigen Zahnes 11

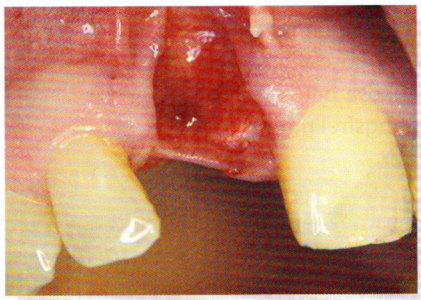

Abb. 2: Nach Extraktion von Zahn 11 erfolgt eine intensive Kürettage und die Deepithelisierung des Alveolenrandes.

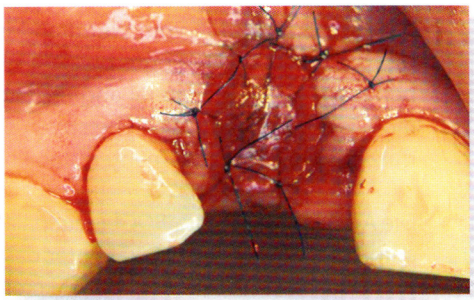

Abb. 3: Sichere Fixierung von GMGS mit Einzelknopfnähten; nach Nahtverschluss lateral mobilisierter Mukosa und Füllung der Alveole mit GBOC sowie Applikation von GBG

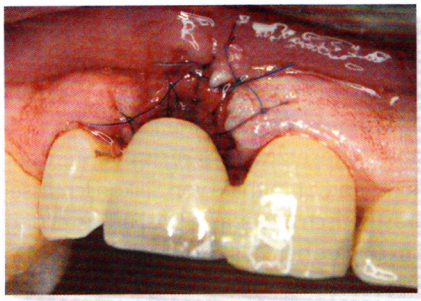

Abb.4: Adhäsive Befestigung des Langzeitprovisoriums nach Ridge Preservation

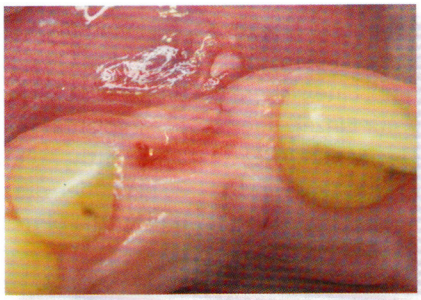

Abb. 5: Situation nach Wundheilung vor Implantation

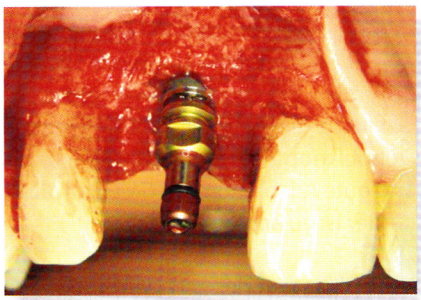

Abb. 6: Implantation eines Camlog-Srew Line-PP-Implantats (3,8x16mm)

Abb. 7: Eröffnung sowie Insertion der PEEK-Krone

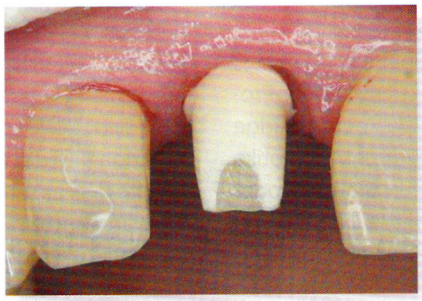

Abb. 8: Fertigstellung über ein CAD/CAM-Abutment

Abb. 9: Definitive Versorgung

Konsenserklärung der Deutschen Gesellschaft für Implantologie (DGI) ein primärer Weichgewebsverschluss nicht zwingend ist, um eine knöcherne Abheilung der augmentierten Alveole herbeizuführen, ist jedoch häufig mit einem Weichgewebsdefizit zu rechnen. Dieses kann durch Gaumentransplantate oder alternativ durch eine Kollagenmatrix wie *Geistlich Mucograft Seal (GMGS)* kompensiert werden. Ein entscheidender Vorteil dieser Ersatzmaterialien im Vergleich zu autologen Transplantaten liegt in der geringeren Invasivität und Behandlungsdauer. Die Spätimplantation kann in der Regel ohne oder mit nur kleineren Korrekturen durch gesteuerte Knochenregeneration stattfinden.

Fallbeschreibung

Ein langjähriger Patient unserer Praxis erkrankte in den Jahren 2009 bis 2013 an einer aggressiven Parodontitis, welche durch zwei geschlossene Kürettagen mit Leitkeimbestimmung und antibiotischer Abschirmung therapiert wurden. Der Zahnerhalt für 11 war letztlich nicht mehr realisierbar, da dieser weiterhin einen Lockerungsgrad III und eine Rezession von 8 Millimetern (mm) aufwies. Ein entzündungsfreier Zustand konnte nicht erreicht werden **(Abb. 1).**

Nach Aufklärung über Versorgungsmöglichkeiten und Risiken wurde gemeinsam mit dem Patienten ein Konzept erstellt, das nach Extraktion des nicht erhaltungswürdigen Zahns eine zweizeitige Implantation vorsah. Wegen des hohen Knochenverlustes standen einerseits ein Knochentransfer aus dem Unterkieferast und Weichgewebsaufbau mit Gaumentransplantat oder ein Aufbau mit Ersatzmaterialien zur Entscheidung. Der Patient entschied sich für die zweite Variante.

Einen Monat später, am 22. August 2013, erfolgte nach vorheriger Abdrucknahme für ein Langzeitprovisorium die Extraktion von Zahn 11. Nach der Extraktion wurde das Granulationsgewebe auskürettiert und die Weichgewebsränder mit Diamantschleifer deepithelisiert **(Abb. 2).** Die Einblutung ermöglicht eine ver-

besserte Granulation vom Wundrand in die Kollagenmatrix. Um das rezessionsbedingte bukkale Weichgewebsdefizit zu beheben, wurde die lateral angrenzende Mukosa beidseitig mobilisiert und der Verschiebelappen spannungsfrei mit Matratzen- und Einzelknopfnähten stabilisiert.

Die Alveole wurde mit *GBOC* bis zur palatinalen Knochenhöhe aufgefüllt. *GBG* wurde bukkal unter das Weichgewebe bis an den knöchernen Defektrand platziert, koronal über das Augmentat geschlagen und oral unter eine Weichgewebstasche geschoben. Zum Ausgleich des koronalen Weichgewebsdefizits wurde *GMGS* mit Einzelknopfnähten fixiert **(Abb. 3).** Diese Kollagenmatrix lässt sich ohne weiteres Zuschneiden gut über der Alveole platzieren. Dabei ist zu beachten, dass die schwammartige Struktur mit der eingestanzten Rille zur Extraktionswunde zeigt. Zur Mundhöhle zeigt die kompakte Struktur, die gut mit dem umliegenden Weichgewebe vernäht werden kann. Eine sichere Fixierung der *GMGS* erfolgt defektabhängig mit Einzel- oder Doppelknopfnähten der Größe 6-0. Auf eine spannungsfreie und gute Adaptation von *GMGS* an die deepithelisierten Wundränder ist zu achten.

Nach Einsetzen des Langzeitprovisoriums in Form einer zweiflügeligen Klebebrücke **(Abb. 4)** wurde der Patient entlassen. Als postoperative Instruktionen empfehlen wir unseren Patienten eine 0,2-prozentige CHX-Spüllösung (morgens und abends) und Schmerzmittel nach Bedarf (Ibuprofen 400 oder 600). Weitere Empfehlungen sind das Kühlen des Operationsgebietes sowie das unbedingte Vermeiden des Abbeißens über das Provisorium. Eine perioperative Antibiotikagabe war bei der Ridge Preservation und der Implantation nicht erforderlich. Antibiotika werden bei uns beispielsweise im Rahmen eines Sinuslifts oder einer umfangreichen Augmentation verschrieben, oder wenn es sich um Risikopatienten mit Indikationsstellung zur Antibiotikaprophylaxe handelt.

Die Kontrollen erfolgten einen Tag postoperativ, anschließend drei bis vier Tage später, und nach rund einer Woche konnten erste Nähte entfernt werden. Individuell der Wundheilung entsprechend werden die restlichen Fäden gezogen, in diesem beschriebenem Fall nach zwölf Tagen. Zum damaligen Zeitpunkt war die Kollagenmatrix randständig im neu gebildeten Weichgewebe integriert. Zentral waren wegen Resorption punktuell Knochenersatzgranula sichtbar, weshalb der Patient in der dritten Woche erneut zur Kontrolle einbestellt und begleitend mit Metromidazol behandelt wurde. Die Wundheilung verlief anschließend komplikationslos.

Vor Implantation im März 2014 wurde das Restgebiss umfassend konservierend und prothetisch versorgt. Das Knochen- und Weichgewebslager stellte sich gut durchblutet und günstig dar, sodass keine weiteren augmentativen Maßnahmen im Sinne eines Knochenaufbaus erforderlich waren **(Abb. 5).** Am 12. März 2014 wurde ein *CamlogSrewLinePP Implantat* (3,8 x 16mm) primärstabil in die augmentierte Region 11 inseriert **(Abb. 6).** Lediglich wegen der durch Volllappenbildung zu erwartenden resorptiven Vorgänge an der Knochenoberfläche

Abb. 10: Gesamteindruck der definitiven Versorgung

wurde als Resorptionsschutz vestibulär und krestal Knochenersatzgranulat *(Geistlich Bio-Oss)* aufgetragen und mit einer Membran *(GBG)* abgedeckt.

Anschließend erfolgte ein zweischichtiger speicheldichter und spannungsfreier Wundverschluss. Bei den anschließenden Wundkontrollen wies das Gewebe eine gute Durchblutung und eine unauffällige Heilung auf. Nach weiteren drei Monaten wurde das Implantat freigelegt, abgeformt und eine PEEK-Krone als Langzeittherapeutikum eingesetzt **(Abb. 7).** Im September 2014 wurden die Zähne 12 und 21 mithilfe von Silikonschlüssel und Kunststoffmaterial ästhetisch angepasst. Die Fertigstellung der Regio 11 konnte am 6. Oktober 2014 durch das Einsetzen eines CAD/CAM-Abutments **(Abb. 8)** und einer *Variolink*-zementierten *IPS-e.max*-Krone realisiert werden **(Abb. 9).**

Aufgrund des approximalen Knochenniveaus der Nachbarzähne und des vertikalen Abstands zum Kontaktpunkt kann erwartet werden, dass sich das interdentale Weichgewebsdefizit im Laufe von ein bis zwei Jahren weiter verbessert. Das Lachlinienprofil stellt sich unkritisch dar **(Abb. 10).** Gemessen an der Ausgangssituation und der alternativen Versorgung mit autologem Block konnte der Fall mit relativ geringem und patientenfreundlichem Aufwand und einem anspruchsvollen Ergebnis gelöst werden. Der Patient ist mit der Versorgung höchst zufrieden.

Fazit

Der Weich- und Hartgewebeverlust nach einer Zahnextraktion und vor allem bei bereits bestehenden Defekten kann erheblich sein. Um umfangreiche augmentative Verfahren zur gesteuerten Geweberegeneration zu vermeiden, können vor einer Implantatinsertion einfache Maßnahmen zum Volumenerhalt getroffen werden. Minimal-invasive Ridge-Preservation-Verfahren mithilfe von *GBOC*, *GBG* und *GMGS* können Weich- und Hartgewebe ausreichend stabilisieren und im Vergleich zu spontaner Heilung eine vorteilige Ausgangssituation für die Implantatversorgung schaffen.

Juliane Siegner, Dr. Thomas Barth
Zahnärztliches Kompetenzzentrum Leipzig GmbH

Das Literaturverzeichnis kann unter leserservice@dzw.de angefordert oder als PDF im E-Paper unter www.dzw.de heruntergeladen werden.

Web-Tipp:

Lesen Sie zum Thema „Alveolenmanagement" unsere Serie

www.dzw.de/VXPXZ