Thomas Barth, Volker Ulrici

copyright by not for publication Quintessenz

Implantate unter prothetischer Funktion

Thomas Barth
Dr. med.

Volker Ulrici
Dr. med. habil.

Zahnärztliches Kompetenzzentrum Leipzig
BAG Dres. Barth, Ulrici, Höfner & Kollegen
Prager Straße 2-4
04103 Leipzig
E-Mail: thomas.barth@dentale.de

Indizes
Okklusion, Belastung, Kaumuskulatur, Kaudruck, Kaukraft, Kaugleichgewicht, Überbelastung, Entzündung, Knochenabbau, Chipping, Fraktur

Zusammenfassung
In diesem Beitrag zur funktionellen Betrachtung implantatprothetischer Therapien sollen basierend auf wissenschaftlichen Erkenntnissen der Biometrik unseres Kauorgans die Bedeutung, Individualität und Komplexität sämtlicher therapeutischen Rekonstruktionen von Zähnen betrachtet werden. Im Mittelpunkt steht dabei nicht das Kauorgan an sich, sondern der Mensch mit seinem faszinierenden multifunktionalen Kausystem. Der Behandler sollte sich bei jeglicher konservierenden, parodontalen, chirurgischen, prothetischen und implantatprothetischen Therapie darüber im Klaren sein, dass dies einen Eingriff in ein bestehendes, im Laufe eines Lebens entwickeltes, aber auch an klinisch insuffiziente Zustände adaptiertes Kaugleichgewicht (Äquilibrium) darstellt. Wir Zahnärzte müssen deshalb durchaus mit gebührendem Respekt und Wertschätzung das Thema individuelle Okklusion des Menschen betrachten. Implantate sind ein modernes, die Prothetik unterstützendes Therapiemittel. Aber auch sie sollten über die Prothetik in ein Kaugleichgewicht integriert sein, sonst kommt es zu Überbelastungen, die in extremen Fällen mit komplizierten Frakturen imponieren. Nicht jeder Knocheneinbruch ist in erster Linie auf eine Periimplantitis, sondern in vielen Fällen auf eine schlichte funktionelle Kaugleichgewichtsstörung durch Überbelastung zurückzuführen.

Einleitung

In aller Regel stellt sich mit der ersten bzw. zweiten Dentition eine natürliche Okklusion unseres Kauorgans ein. Selbst bei nicht natürlichen okklusalen Verhältnissen (Abb. 1 und 2) entsteht im Laufe der Entwicklung ein individuelles funktionelles Gleichgewicht sowohl hinsichtlich der Mastikation als auch in Bezug auf die Phonetik. So beobachten wir in unserer Praxis insbe-

copyright by not for publication Quintessenz

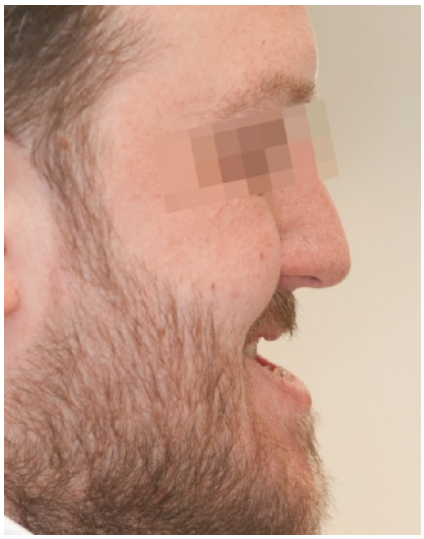

Abb. 1 und 2 38-jähriger Mann mit einer extremen progenen Okklusion bei insgesamt unauffälligem Allgemeinzustand

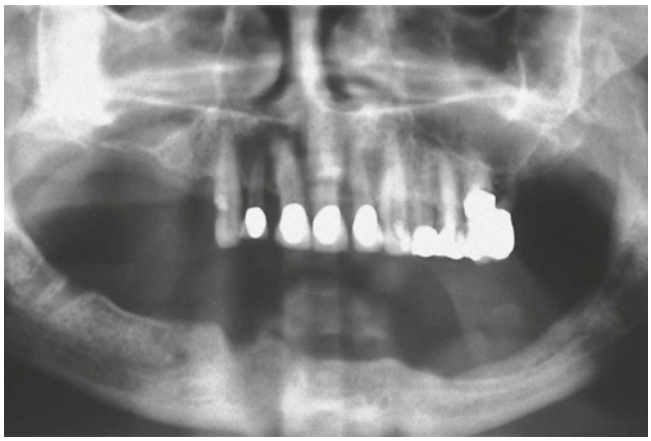

Abb. 3 und 4 Artikulierte Modellsituation des klinischen Ausgangsbefundes einer 58-jährige Patientin mit einer insuffizienten, über 20 Jahre ständig ergänzten Unterkieferversorgung bei altersgerechtem Allgemeinzustand

sondere ältere Patienten, die sich mit ihrem teilweise völlig insuffizienten einfachen Zahnersatz „arrangiert" haben (Abb. 3 und 4).

Der Verlust von Zähnen führt grundsätzlich zunehmend zu Veränderungen. Je nach Anzahl und Region des Zahnverlustes kommt es zu Einschränkungen insbesondere bei der Mastikation, einer abnehmenden Kaukraft und letztlich einer Störung des Kaugleichgewichts (Äquilibrium). Prothetische und/oder implantatprothetische Rekonstruktionen bewirken idealerweise erneut positive Veränderungen, die das individuell gewohnte funktionelle Gleichgewicht des Kauorgans wiederherstellen. Wenn diese Rekonstruktionen jedoch nicht der gewachsenen Individualität entsprechen, werden sie entweder im Sinne von „Das kaut sich ein" kurz- bis mittelfristig vom Kauorgan adaptiert, oder es stellen sich mehr oder weniger einfache bis schwere Störungen ein. Diese Störungen sind zunächst kleine entzündliche, leicht geschwollene Anzeichen des parodontalen bzw. periimplantären Weichgewebes und unter Umständen erste Chippings der prothetischen Rekonstruktion. Je länger die Störungen bestehen, desto eher führt dies unserer Erfahrung nach zu ernsteren Beschwerden und Entzündungen, Knocheneinbrüchen

copyright by not for publication Quintessenz

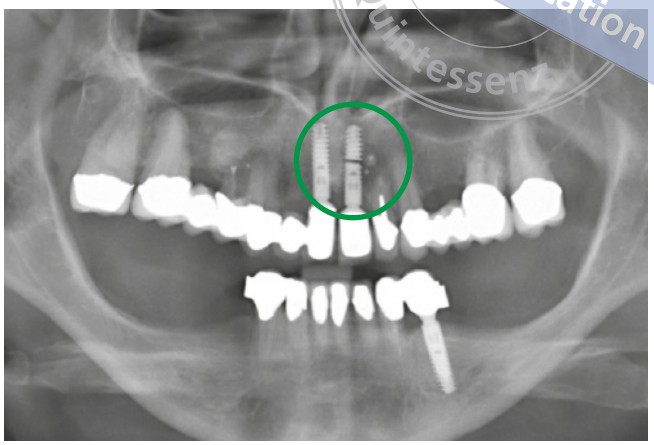

Abb. 5 und 6 Klinische Ansicht einer 53-jährigen Patientin mit einer vermeintlich „lockeren Krone" (Abb. 5) und der durch eine Panoramaschichtaufnahme (grüner Kreis in Abb. 6) dokumentierten eigentlichen Ursache einer Implantatfraktur nach 3-jähriger Tragezeit und der materialtechnisch gesicherten Diagnose eines Ermüdungsbruchs

am Implantat bis hin zu Frakturen der unterschiedlichsten Strukturen prothetischer und implantatprothetischer Rekonstruktionen. Wir sind deshalb aufgrund unserer mittlerweile über 30-jährigen praktischen Erfahrung der festen Überzeugung – die selbstverständlich wissenschaftlich abzusichern wäre –, dass bei besserer Beachtung des äußerst individuellen funktionellen Gleichgewichts unseres Kauorgans im Rahmen der prothetischen bzw. implantatprothetischen Rekonstruktion und auch der Erhaltungstherapie das Thema Periimplantitis neu definiert werden würde.

Die Gesellschaft für Zahngesundheit, Funktion und Ästhetik (GZFA) schrieb am 14.01.2008 auf ihrer Homepage unter der Überschrift „Das menschliche Kauorgan: Evolution und Hommage"[4]: „Das Studium des Kauorgans, mit seinen Funktionen und Fehlfunktionen, seiner Diagnose und Therapie ist eine spannende und faszinierende Herausforderung für den modernen Zahnarzt. An jedem Kauorgan ‚hängt' ein Mensch, daher verdient dieses Kauorgan gebührenden Respekt und die Wertschätzung ‚seines' Zahnarztes. Beeindruckende Apparate oder scheinbar logische Computerprogramme können heute bereits Diagnosen erstellen und uns höchste ärztliche Kompetenz vorgaukeln. Das Erstellen von Diagnosen ist aber nicht Aufgabe von Maschinen sondern eine tiefe verantwortliche menschliche Entscheidung. Aufgabe des Zahnarztes heute ist es, abseits vom rein mechanistischen Denken, sein ‚Handwerk' beherrschend mit Verständnis und Rückbesinnung auf gesamtmedizinische Bereiche Menschen ‚lächelnd' zu machen." Außerdem wurde hier der bekannte Wiener Zahnarzt und Funktionstherapeut Prof. *Slavicek* zitiert, der unser Kauorgan als ein „im Laufe der Evolution entstandenes kompliziertes und faszinierendes Multifunktionssystem" beschrieben hat.

Eigene tierexperimentelle Untersuchungen konnten schon vor über 25 Jahren nachweisen, wie sich okklusale Interferenzen auf Kaumuskulatur und Kiefergelenke auswirken, aber auch, wie sich durch adaptive Prozesse wieder ein biofunktionelles Gleichgewicht einstellt[12]. Zwei Beispiele aus der täglichen Praxis sollen verdeutlichen, welche Kaukräfte kurzfristig mit welchen Folgen in unserem Kauorgan auftreten können. Die Abbildungen 5 und 6 zeigen den Fall einer Implantatfraktur im Frontzahnbereich nach 3-jähriger Tragedauer. Beim zweiten Beispiel handelt es sich um eine Implantatfraktur nach Lockerung und Wiederbefestigung der Suprakonstruktion auf einem seit 25 Jahren osseointegrierten doppelpfostigen Blattimplantat (Abb. 7 und 8). Was sind die möglichen Ursachen derartiger für die Betroffenen unter Umständen schwerwiegender Defekte?

copyright by not for publication Quintessenz

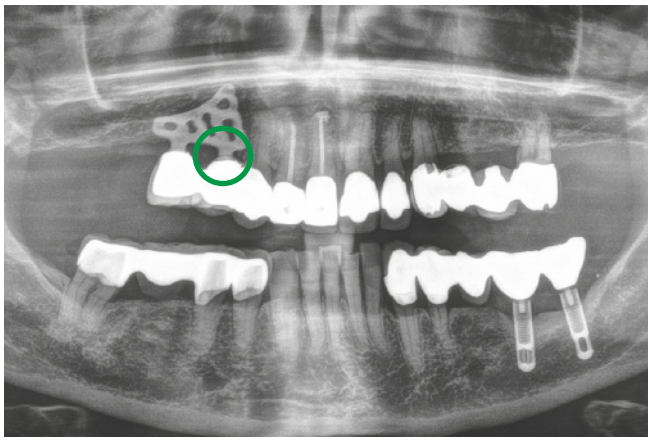

Abb. 7 und 8 Fraktur eines doppelpfostigen Blattimplantats (grüner Kreis in Abb. 7) nach einer kurz zuvor durchgeführten Rezementierung, die offensichtlich nicht der seit 25 Jahren bestehenden Okklusion entsprach, und basale Ansicht des Kronenblocks mit dem frakturierten mesialen Pfosten (Abb. 8). Abdruck mit freundlicher Genehmigung von Dr. *H.-J. Hartmann*, Tutzing/Marbella

Dieser Beitrag soll auf der Basis jahrzehntelanger prothetischer und insbesondere implantatprothetischer Erfahrung die Wissenschaft mit empirischem Praktikerwissen anregen, die eine oder andere Evidenz in den prothetischen Teil der Implantologie einzufordern, die unseres Erachtens selbst bis dato zu sehr chirurgisch und materialtechnisch dominiert ist.

Anatomie des Kauorgans

Unser Kauorgan besteht bekanntlich aus Ober- und Unterkiefer, dem wichtigen Kiefergelenk (ein Dreh- und Schiebegelenk) und einer Reihe wesentlicher Kaumuskeln, von denen die wichtigsten die Mm. temporales, die Mm. pterygoidei medialis et lateralis sowie die Mm. masseter sind (Abb. 9 bis 12). Dieses faszinierende Multifunktionssystem wird letztlich über äußerst sensible dentoalveoläre Rezeptoren und eine neuromuskuläre Leitungsstruktur gesteuert. In dem System entwickeln sich unsere Zähne gleichmäßig zu einer Okklusion. *Lapatki* und *Radecke*[9] schreiben dazu, dass der Zahn bei seinem Durchbruch in diejenige Position bewegt wird, in der ein Gleichgewicht der einwirkenden Kräfte besteht. Dabei ist für die vertikale Position der Zähne das Gleichgewicht (Äquilibrium) zwischen extrusiv wirkenden Kräften des Zahnhalteapparates und den okklusalen Kräften relevant, während für die horizontale Position vor allem die oral und vestibulär wirkenden Weichteilkräfte von Bedeutung sind.

Biofunktionelles Gleichgewicht

Unter biomechanischer Betrachtung unseres Kauorgans wird die Bewegung von Zähnen durch komplexe biologische Prozesse über die mechanische Aktivierung des aus Zähnen, parodontalem Ligament und Alveolarknochen bestehenden Systems initiiert und ermöglicht[9]. *Eberhardt* und *Giannkopoulos*[2] weisen darauf hin, dass der Einfluss des okklusalen Reliefs auf die Kaufunktion erstaunlich wenig untersucht ist. Abrasion und Attrition führen über einen zumeist längeren Zeitraum zu einem flacheren okklusalen Profil. Das stomatognathe System kann sich allmählich adaptieren (z. B. Bruxismus). Prothetische Rehabilitationen dagegen erfolgen schnell und führen unter Umständen zu nicht ausreichend bekannten Veränderungen der biomechanischen Funktionstüchtigkeit im Kauorgan. Letzteres ist in der Lage, erhebliche Kaukräfte zu entwickeln (Tab. 1), welche uns in der täglichen Praxis u. a. beim Bruxismus eindrucksvolle „Ergebnisse" präsentieren und vielleicht so manchen Implantatverlust erklären.

copyright by
not for publication
Quintessenz

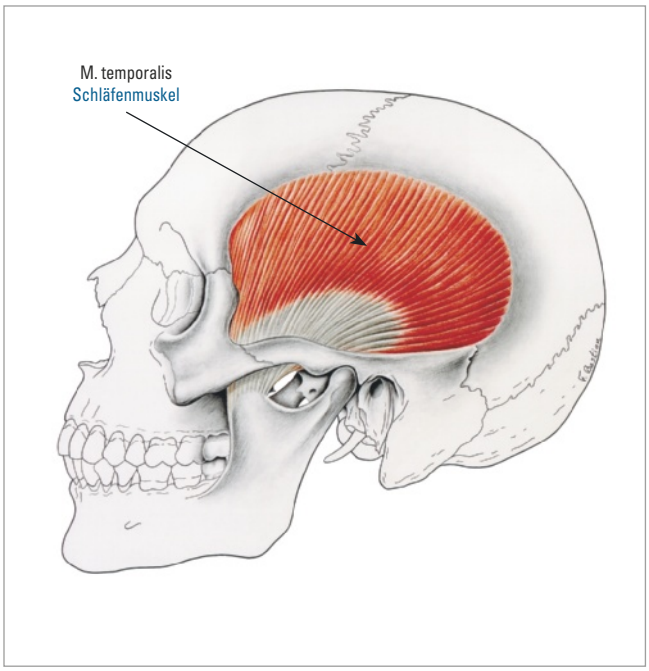

Abb. 9 Die Kaumuskulatur des Menschen: Schädel, Schläfenmuskel, M. temporalis; linke Seite von lateral (aus: *Kohlbach*[7])

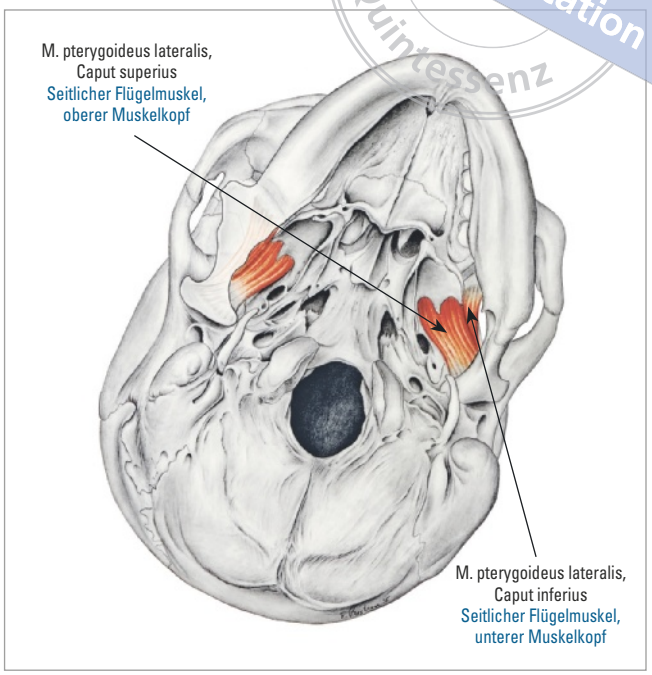

Abb. 10 Die Kaumuskulatur des Menschen: Schädel, seitlicher Flügelmuskel, M. pterygoideus lateralis; von unten (aus: *Kohlbach*[7])

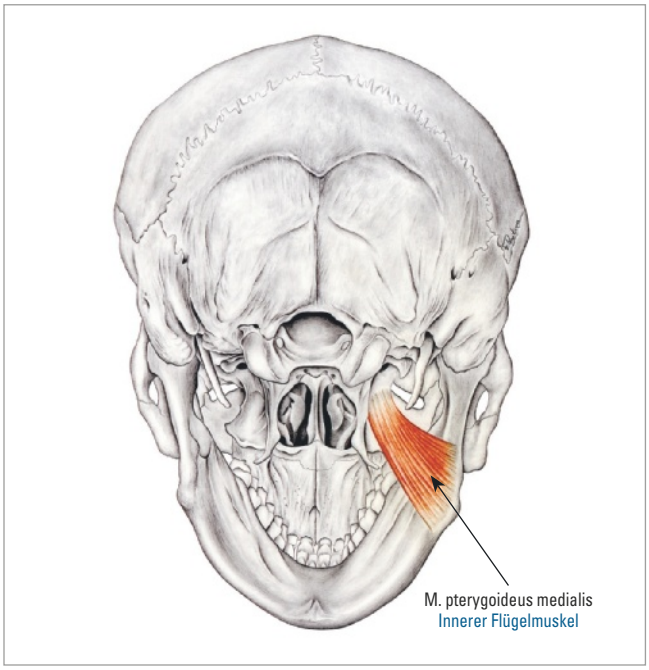

Abb. 11 Die Kaumuskulatur des Menschen: Schädel, innerer Flügelmuskel, M. pterygoideus medialis; von hinten unten (aus: *Kohlbach*[7])

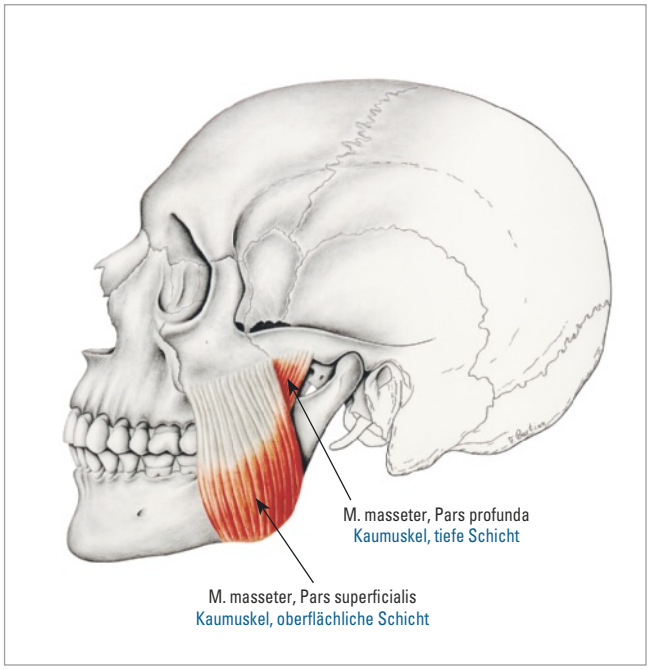

Abb. 12 Die Kaumuskulatur des Menschen: Schädel, Kaumuskel, M. masseter; linke Seite von lateral (aus: *Kohlbach*[7])

copyright by not for publication Quintessenz

Tab. 1 Beißkraftvergleich (modifiziert nach: Wikipedia-Artikel „Beißkraft", Internet: https://de.wikipedia.org/wiki/Beißkraft, Abruf: 18.06.2018)

Tier	Körpergewicht in kg	Beißkraft in N cm^{-2}	Beißkraftquotient
Mensch	80	800	10,00
Megalodon	100.000	176.000	1,76
Basilosaurus	15.000	50.000	3,33
Tyrannosaurus Rex	6.800	30.380	4,47
Weißer Hai	3.500	17.640	5,04
Alligator (Krokodil)	1.500	12.740	8,49
Löwe	290	1.768	6,10
Beutellöwe	160	1.692	10,58
Tiger	250	1.525	6,10
Wolf	60	593	9,88
Beutelteufel	6	418	69,67
Schwarzer Piranha	3	320	106,67
Wildkatze	3	56	18,67

Knöfler et al.[6] haben in der Arbeit „Beobachtung an 10.000 Implantaten über 20 Jahre – Eine retrospektive Studie" die meisten Implantatverluste im Bereich der unteren ersten Molaren identifiziert. Diese Region entspricht exakt unserem Kauzentrum. *Lange*[8] geht in seinem Artikel „Okklusion und Bruxismus" ausführlich auf die sehr spezielle Problematik ein und zitiert den alten Lehrsatz von *P. Dawson*: „When teeth and muscles war, muscles always win." Deshalb sollten die Restaurationen und Rekonstruktionen so gestaltet sein, dass sie „den auftretenden Kräften im Bereich der okkludierenden Flächen bestmöglich widerstehen." In diesem Kontext zitiert *Lange*[8] Beiträge von *Guichet* et al. (2002) zur geeigneten Verblockung von Suprakonstruktionen und von *Duyck* et al. (2000), welche die Verwendung möglichst langer und dickerer Implantate empfehlen.

Jede Veränderung durch prothetische Rehabilitationen und damit der Zuordnung von Unterkiefer zu Oberkiefer stellt einen Eingriff in das Gleichgewicht des kraniomandibulären Systems dar, schreiben *Schmitter* et al.[10]. Für prothetische Rehabilitationen werden deshalb auch im Zeitalter neuer Verfahrenstechniken individuelle und interferenzfreie Kauflächenreliefs empfohlen. *Heckmann* und *Winter*[5] regen insbesondere ein Verständnis für die Übertragung von Kaukraft in das knöcherne Implantatlager an. Während des bewussten Kauens treten am Implantat normalerweise 150 bis 300 N auf! Rein zahngetragene und rein implantatgetragene Suprakonstruktionen sind deshalb zu bevorzugen. Am Implantat wirken axiale, extraaxiale und horizontale Kräfte. Alle nicht axialen Kräfte führen zu zusätzlichen Hebelbelastungen, aus denen weit höhere Momentbeanspruchungen resultieren. Diese sind als besonders kritisch zu würdigen, mit Risiken für das knöcherne Implantatlager bis zum Versagen von Materialkomponenten. Sehr eindrucksvoll stellt sich die Problematik dazu in einem Synchrotron-Röntgenbild der Arbeitsgruppe um Prof. *Katja Nelson* dar (Abb. 13).

Überbelastung und Bewegung der Implantat-Abutment-Verbindung

Seit Jahren beschäftigen sich Prof. *Katja Nelson* et al. (Freiburg im Breisgau) sehr intensiv mit der Implantat-Abutment-Verbindung[3]. Sicher scheint dabei zu sein, dass sowohl die Stoß- als auch die Konusverbindungen einen mehr oder weniger großen Mikrospalt haben,

copyright by not for publication Quintessenz



Abb. 13 Das Synchrotron-Röntgenbild lässt die plastische Deformation der Implantatwand unter extraaxialer statischer Belastung erkennen. Unter statischer Krafteinwirkung im 30°-Winkel (F) zeigt sich eine Mikrospaltbildung zwischen Implantat (I) und Abutment (A) auf der der Kraft zugewandten Seite. Die Abutmentauslenkung führt zu einer plastischen Deformation der Abutmentschraube (AS) und der Implantatwand auf der der Kraft abgewandten Seite. Abdruck mit freundlicher Genehmigung von Dipl.-Phys. *Wolfram Wiest*, Universität Würzburg, und Prof. Dr. *Katja Nelson*, Universitätsklinikum Freiburg

der bei Belastung unweigerlich zu Mikrobewegungen führt. Hinzu kommen unter Umständen gewisse Abriebe und Bakterienbesiedlungen. Allerdings ist der konkrete Einfluss auf das Weich- und Hartgewebe und damit der Zusammenhang zur Periimplantitis bis heute offenbar ungeklärt.

In Anbetracht der Erfahrungen aus der täglichen Praxis und der oben angeführten Hinweise erklären wir uns allerdings, wenn auch rein empirisch, dass Überbelastungen oder auch nur die Störung des bisherigen okklusalen Gleichgewichts – sei es an Zähnen oder Implantaten – durch prothetische Rekonstruktionen sehr wohl zu Veränderungen am umliegenden Hart- und Weichgewebe (vgl. Abb. 13) und der Rekonstruktion selbst führen (Abb. 14 bis 18, vgl. Abb. 5 bis 8).

Tokmakidis et al.[11] fassen in ihrer Arbeit „Belastungsverteilung und Belastungskonzepte auf Zähnen und Implantaten" sehr übersichtlich das eigentlich Wesentliche für uns in der täglichen Praxis zusammen. Zähne stehen über ein parodontales Ligament mit dem Alveolarknochen in einem wechselseitigen Adaptationsverhältnis. Der Drehpunkt seitlich auf den Zahn auftreffender Kräfte ist das apikale Drittel der Wurzel, und Überbelastungszeichen sind eine Erweiterung des Parodontalspalts bis hin zu Mobilität, Abrasionsfacetten sowie Schmerzen. Die Belastungswahrnehmung erfolgt ausschließlich über das parodontale Ligament.

Implantate sind osseointegriert. Der Drehpunkt seitlich wirkender Kräfte ist immer die Implantat-Abutment-Verbindung in aller Regel am krestalen Knochen (vgl. Abb. 13), und die Überbelastungszeichen sind Schraubenlockerungen und -brüche, Suprakonstruktionsfrakturen, Knochenabbau sowie Implantatbrüche. Die Belastungswahrnehmung an Implantaten erfolgt über die von *Brånemark* et al. beschriebene Osseoperzeption (Tab. 2).

Biomechanische funktionelle Regulationen der Kieferbewegungen laufen bei rein implantatgetragenem Zahnersatz bis zu 10-fach verringert und damit ungenauer ab als bei natürlicher Bezahnung. Das führt nach Untersuchungen von *Carlson* und *Carlsson*[1], *Wichmann* et al.[13] und auch unseren eigenen Beobachtungen schon nach kürzerer Tragezeit zu Chipping an keramischen Restaurationen sowie zu erhöhten Abrasionen von Kunststoffzähnen und Druckstellen herausnehmbarer Konstruktionen. Aus diesen Gründen versuchen wir in unserer Praxis seit Jahren, grundsätzlich immer möglichst natürliche, erhaltungswürdige „Rest"-Zähne wegen ihrer sehr viel größeren Taktilität in prothetische Rekonstruktionen einzubeziehen. Rein empirisch beobachten wir beispielsweise auch, dass Patienten, die jahrelang Totalprothesen getragen und sich zu einer implantatgestützten bzw. allein implantatprothetischen Rekonstruktion entschlossen haben, im Laufe der Zeit eine wieder deutlich größere Kaukraft entwickeln.

copyright by not for publication Quintessenz

Abb. 14 Klinische Ansicht einer Okklusionskontrolle mit deutlichem Frühbelastungskontakt in Regio 36

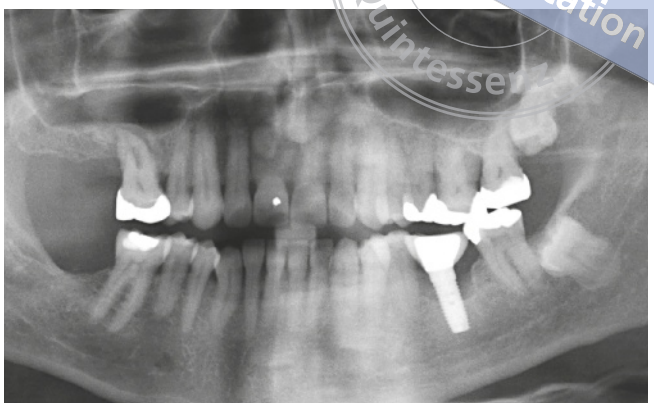

Abb. 15 Die Panoramaschichtaufnahme zeigt die Überbelastungsreaktion am Implantat durch Frühkontakt in Regio 36

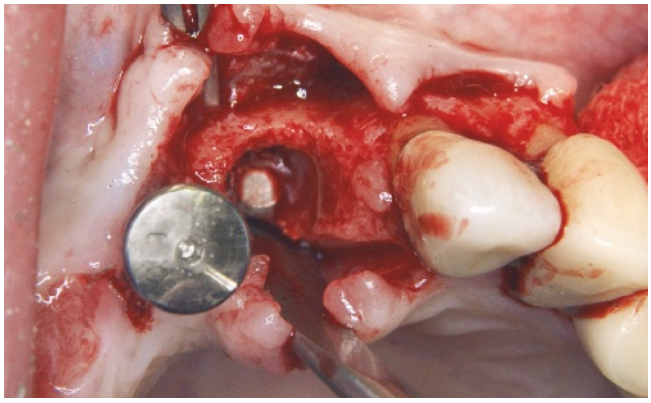

Abb. 16 Klinische Ansicht der periimplantären Implantatregion 21 mit erkennbarem frakturiertem Implantatteil in der Tiefe

Tab. 2 Belastungsverteilung und Belastungskonzepte auf Zähnen und Implantaten (modifiziert nach *Tokmakidis* et al.[11])

	Zahn	Implantat
Verbindung	Parodontalligament (PDL)	Osseointegration, Ankylose
Sulkustiefe	< 3 mm bei gesunden Zähnen	abhängig von Abutmentlänge und Restaurationsgrenze
Höhe des krestalen Knochens	1-2 mm apikal der Schmelz-Zement- Grenze	abhängig von der Implantatmorphologie (Übergang polierter/ nicht polierter Anteil, meist in Höhe der ersten Windung)
Propriozeption	parodontale Mechanorezeptoren	Osseoperzeption
taktile Sensibilität	hoch	niedrig
axiale Mobilität	25-100 µm	3-5 µm
Bewegungsphasen	zwei Phasen primär: nicht linear und komplex sekundär: linear und elastisch	eine Phase: linear und elastisch
Bewegungsmuster	primär: sofortige Bewegung sekundär: stufenweise Bewegung	stufenweise Bewegung
Drehpunkt bei seitlicher Kraft	apikales Drittel der Wurzel	krestaler Knochen
Entlastungsmöglichkeiten	Druckabsorption, -verteilung	Druckkonzentration am krestalen Knochen
Überbelastungszeichen	Parodontalspalterweiterung, Mobilität, Abrasionsfacetten, Schmerz	Schraubenlockerung oder -bruch, Suprakonstruktionsbruch, Knochenabbau, Implantatbruch

copyright by not for publication Quintessenz

Abb. 17
Implantatkrone 21 mit frakturiertem Ankylos-Implantatteil (vgl. Abb. 5 und 6)

Abb. 18
Frakturierte Implantatteile (blaue Pfeile) nach ca. 20-jähriger Belastungsdauer, IMZ-Schraube und IMZ-Insert

Konsequenz und eigene Behandlungsstrategie

Gewissermaßen aus der Empirie unserer nunmehr über 30-jährigen, insbesondere prothetischen wie auch implantatprothetischen beruflichen Tätigkeit mit über 10.000 gesetzten und zum Großteil versorgten Implantaten möchten wir im Folgenden ein kleines Fazit ziehen.

Mit der Geburt und der weiteren Entwicklung entsteht bei jedem Menschen ein sicher individuell lebensgeprägtes Gleichgewicht beim Kauen (Nahrungszerkleinerung). Dabei kann es sich sowohl um ein Gleichgewicht bei gesunder Neutralbissokklusion als auch um diverse Abweichungen davon handeln. Jede größere konservierende oder prothetische Restaurierung, jeder Zahnverlust, jeder Zahngruppenverlust und jede Form von ausgeprägten Parodontopathien, aber auch ganz einfach das Voranschreiten des Lebensalters und die hiermit einhergehende natürliche Abnutzung der Zähne führen zu Adaptationen des neuromuskulären Gleichgewichts unseres Kauorgans. Dies geschieht in aller Regel unbemerkt. Selbst ein größerer Verlust von Zähnen bis hin zur Einbuße mehrerer Stützzonen ohne rekonstruierende Maßnahmen sowie die damit verbundene deutliche Schwächung der Kaukraft und Verdauungsvorbereitung werden anscheinend unter Umständen ohne Probleme adaptiert – aus welchen tieferen, insbesondere sozialen, geosozialen oder sozialpolitischen Gründen auch immer.

Im Wesentlichen können wir drei Ergebnisqualitäten innerhalb unserer prothetischen und implantatprothetisch-rekonstruktiven Therapie beschreiben. Die Behandlungsmaßnahme führt

1. zu einer problemlosen Rekonstruktion des Kaugleichgewichts,
2. schon kurz nach der Eingliederung zu kleineren Adaptationsproblemen beim Patienten, die z. B. durch diskrete Einschleifmaßnahmen und ggf. auch eine nochmalige Überprüfung der vertikalen Okklusionsverhältnisse schließlich behoben werden können, oder
3. stetig zunehmend, eventuell aber auch erst später plötzlich zu schweren Problemen, die mit Entzün-

copyright by not for publication Quintessenz

Abb. 19 bis 26 Verlaufsdokumentation fortlaufender Implantationen unter regelgerechtem Erhalt des bestehenden Kaugleichgewichts (Äquilibrium) bei einer heute 76-jährigen Patientin seit der Erstimplantation (Gesamtzeitraum: 1995 bis 2018)

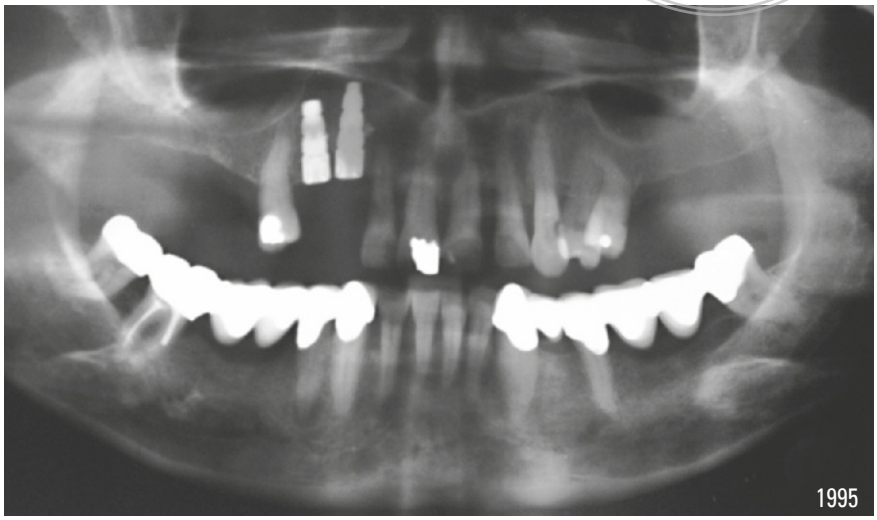

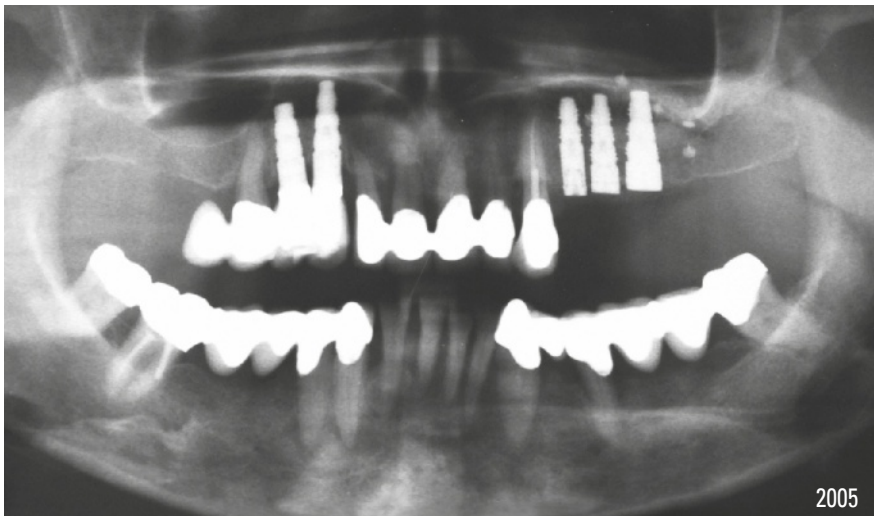

copyright by not for publication Quintessenz

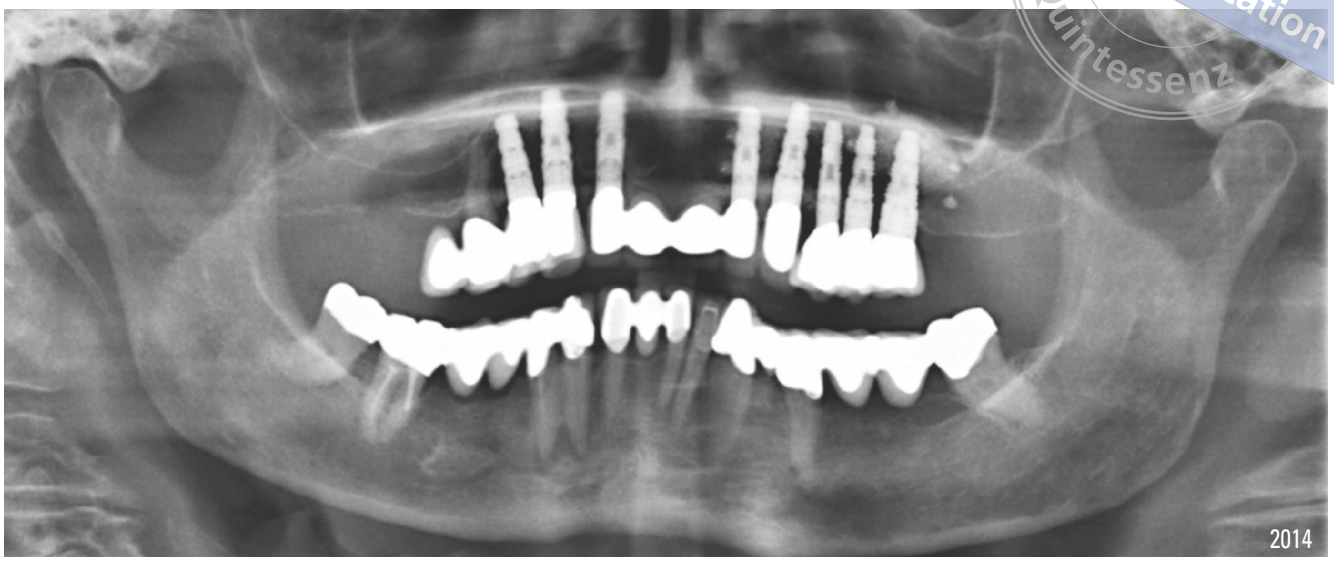

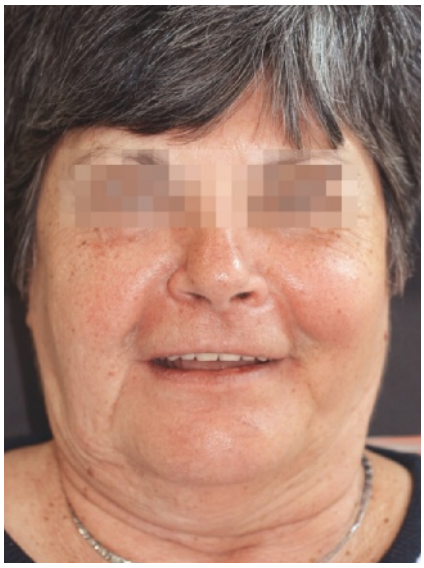

dungen und Schwellungen des parodontalen bzw. periimplantären Gewebes beginnen. Hier sind die frühen Implantatverluste sowie spätere Schraubenlockerungen, die größeren Chippings keramischer Rekonstruktionen und Frakturen zu beachten.

Hinzu kommt ein weiteres wesentliches Moment, das in unserer heutigen, von unzähligen äußeren Einflüssen geprägten Gesellschaft unbedingt zu beachten ist – der Faktor Mensch. Deshalb müssen wir die Individualität eines jeden, seine Schmerzwahrnehmung, sein Kauverhalten, sein Verständnis für Rekonstruktionsmaßnahmen (Aufklärung und Beratung?) und natürlich seine soziopsychologischen Bindungen an sich würdigen. Ferner sollte den Patienten auch immer grundsätzlich bewusst gemacht werden, dass nach jeder rekonstruktiven prothetischen und/oder implantatprothetischen Behandlung im Hinblick auf das erzielte Ergebnis eine regelmäßige Pflege und Überprüfung der Funktion erforderlich ist. Dabei spielt die Beachtung der bevorzugten Kauseite eine genauso wichtige Rolle wie bisher nicht bemerkte Lückenbildungen zwischen

verschiedenen Kaueinheiten, größere Abrasionen und nach Jahren plötzlich auftretende Lockerungen von Abutments oder ganzen Suprakonstruktionen. Wir empfehlen deshalb in den ersten 3 Jahren je nach Umfang der Rekonstruktion und der individuellen Konstitution ein viertel- bis halbjährliches Recall insbesondere mit einer dezidierten Okklusionskontrolle. Danach sollte eine mindestens jährliche Vorstellung mit einer radiologischen Kontrolle (Panoramaschichtaufnahme) alle 2 Jahre erfolgen.

Schließlich sollten wir uns darüber im Klaren sein, dass eine erfolgreiche Prothetik und Implantatprothetik wesentlich auf dem Faktor Erfahrung vor allem mit unzähligen individuellsten Lösungsmöglichkeiten beruht. Die durchschnittliche Lebenserwartung steigt ebenso wie der Bedarf an Pflegeplätzen, und dies erfordert eine gewisse Weitsicht und einen ehrlichen Umgang mit den Patienten, denn nachhaltiger Erfolg hängt auch ganz besonders von einer in jeder Lebenslage möglichen Hygienefähigkeit ab (Abb. 19 bis 26).

Literatur

1. Carlson B, Carlsson GE. Prosthodontic complications in osseointegrated dental implant treatment. Int J Oral Maxillofac Implants 1994;9:90-94.
2. Eberhardt L, Giannkopoulos NN. Einfluss des okklusalen Reliefs auf die Kaufunktion. wissen kompakt 2014;8(3):19-25.
3. Fretwurst T, Semper-Hogg W, Nelson K. Dentale Implantologie: Implantat-Abutment-Verbindung – Positionsstabilität und Mikrospalt im Fokus. Zahnärzteblatt Baden-Württemberg 2016;44(11): 20-23.
4. Gesellschaft für Zahngesundheit, Funktion und Ästhetik (GZFA). Das menschliche Kauorgan: Evolution und Hommage. Homepage-Rubrik News, 14. Januar 2008. Internet: www.gzfa.de/aktuelles-wissen/news/detail/article/das-menschliche-kauorgan-evolution-und-hommage. Abruf: 18.06.2018.
5. Heckmann MS, Winter W. Biomechanische Aspekte bei enossalen Implantaten. wissen kompakt 2014;8(3):37-52.
6. Knöfler W, Barth T, Graul R, Krampe D, Schmenger K. Beobachtung an 10.000 Implantaten über 20 Jahre – Eine retrospektive Studie. Implantologie 2016;24: 413-421.
7. Kohlbach W. Anatomie der Zähne und des kraniofazialen Systems. Berlin: Quintessenz, 2003.
8. Lange M. Okklusion und Bruxismus. Zahnärztl Mitt 2017;107:1206-1212.
9. Lapatki BG, Radecke J. Was Zähne bewegt. wissen kompakt 2014;8(3):3-17.
10. Schmitter M, Giannakopoulos NN, Terebesi S, Schindler H-J, Hellmann D. Okklusion und Prothetik. Zahnärztl Mitt 2017;107:1200-1204.
11. Tokmakidis K, Wessing B, Papoulia K, Spiekermann H. Belastungsverteilung und Belastungskonzepte auf Zähnen und Implantaten. Z Zahnärztl Implantol 2009;25: 44-53.
12. Ulrici V. Die Veränderungen des arthromuskulären Gleichgewichts im orofazialen Organ durch unilaterale okklusale Interferenzen – Eine tierexperimentelle Untersuchung am Miniaturschwein. Leipzig: Habilitationsschrift, 1991.
13. Wichmann M, Hamel J, Schmitt J. Chancen und Risiken in der Implantologie. Z Zahnärztl Implantol 2007;23:143-147.